



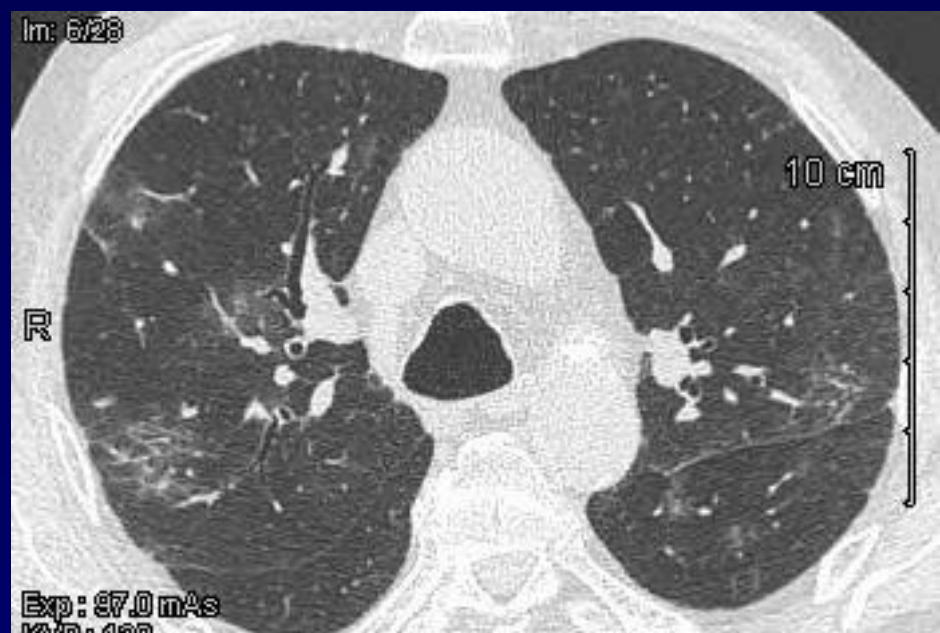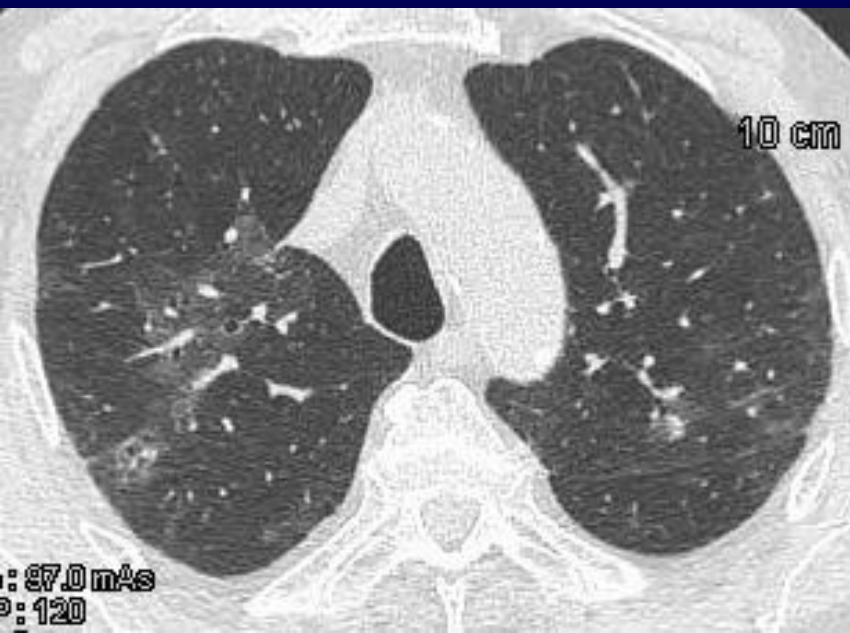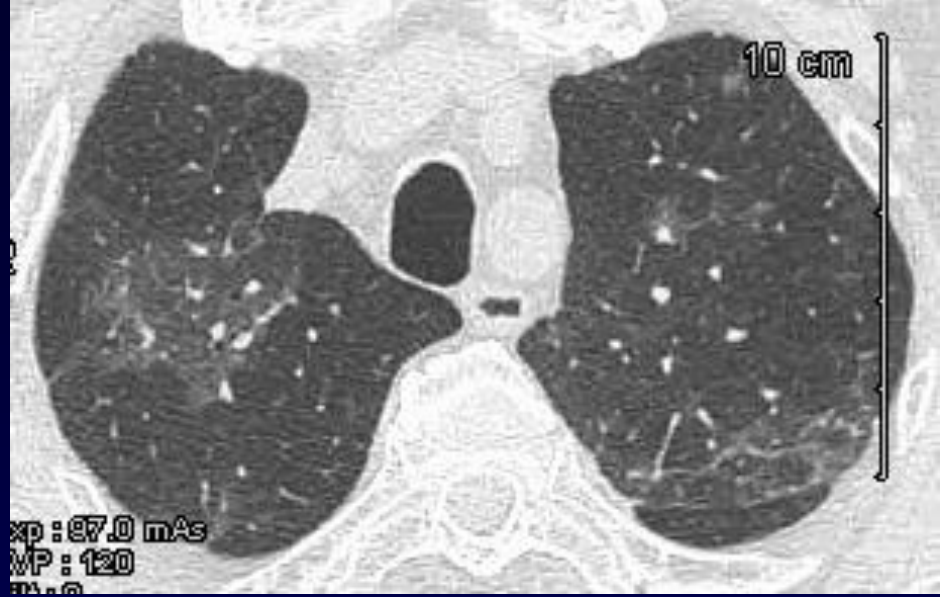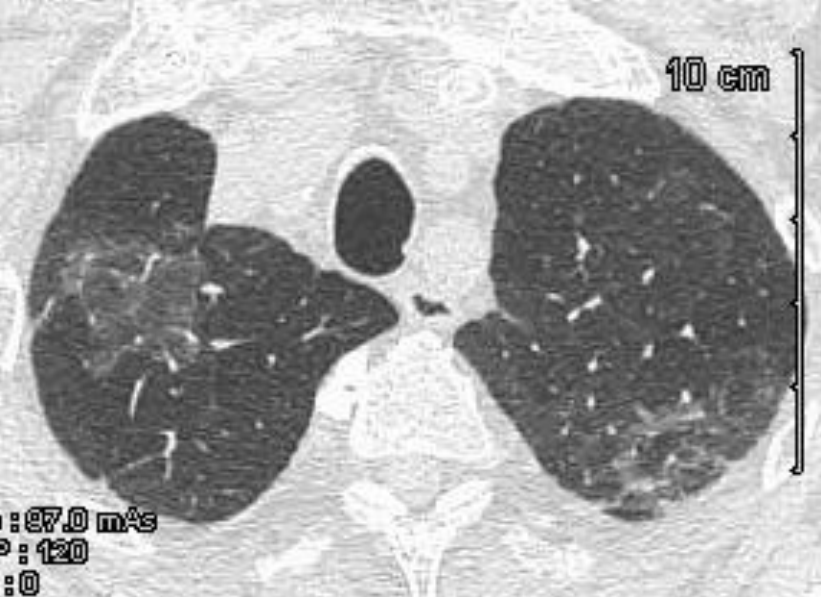Homme de 81 ans

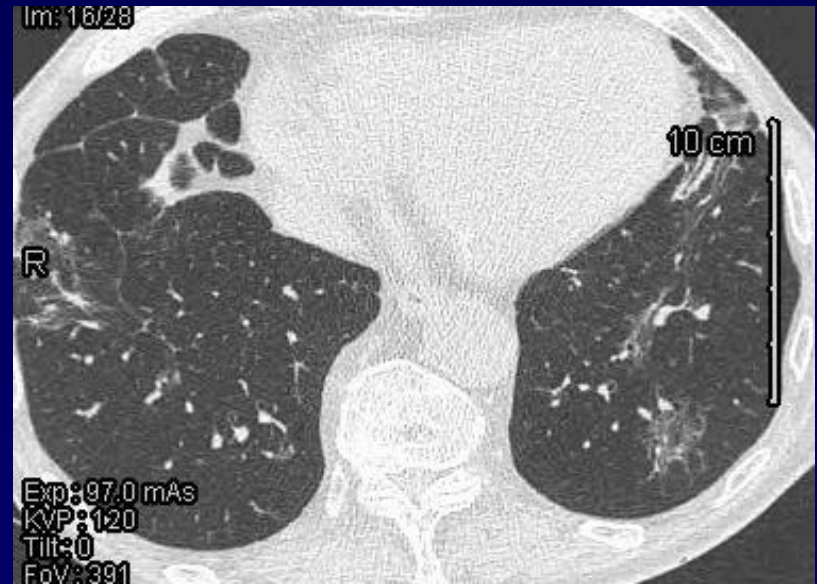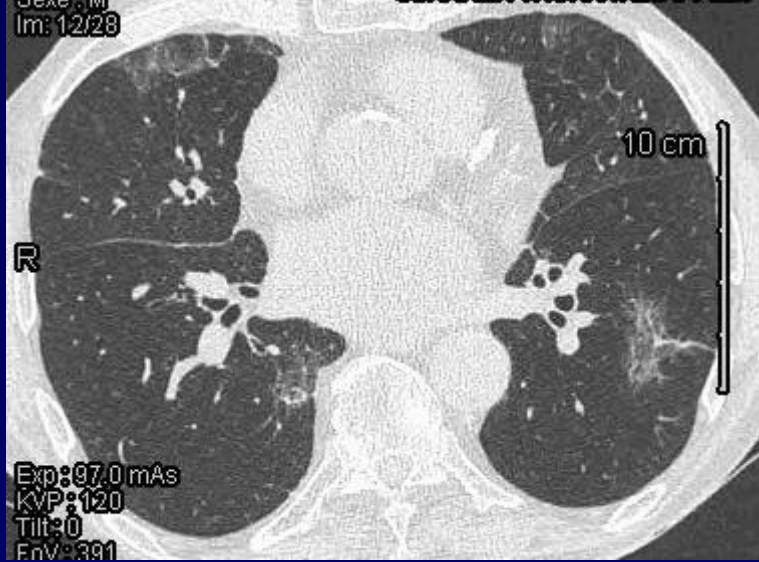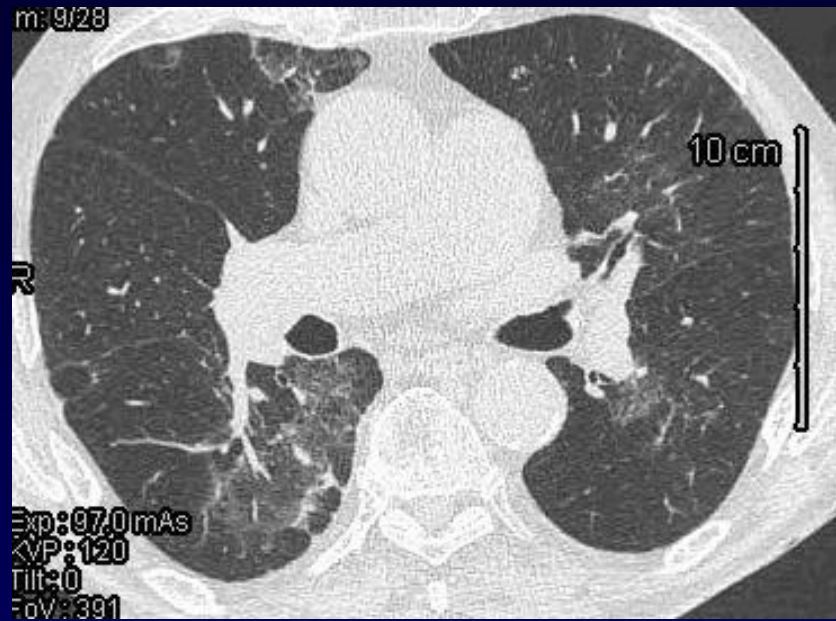
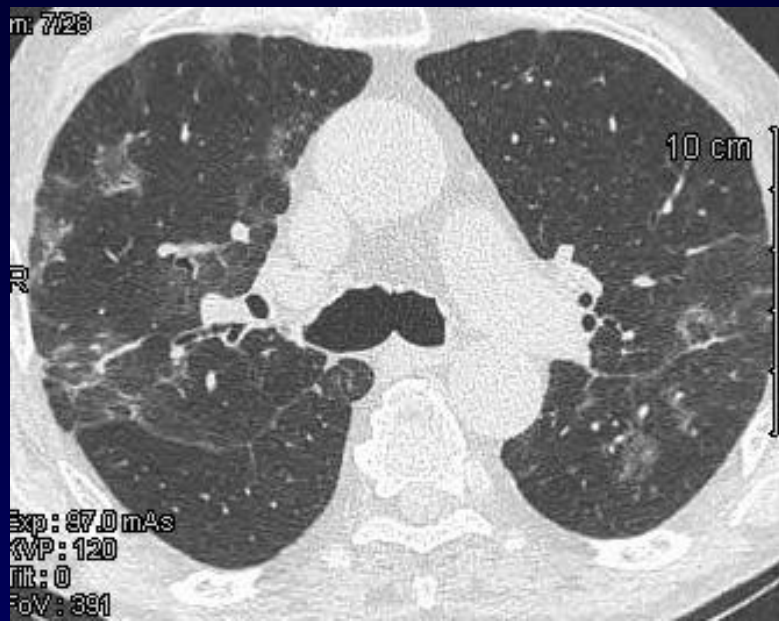
Cl: dyspnée modérée

Pas de signe infectieux net

Syndrome inflammatoire modéré

Pas d'antécédent néoplasique







Patient sous Cordarone

DDN : 23/08/1928
Sexe : M
Im: 24/28

SCANNER THORAX ABDO PE

10 cm

R

Exp : 97.0 mAs
KVP : 120
Tilt : 0
FoV : 391
ST 1.9

MMVELET

PID : 105736
DDN : 23/08/1928
Sexe : M
Im: 22/23

08/06/201
10:27:4

SCANNER THORAX ABDO PEL

10 cm

R

Exp : 97.0 mAs
KVP : 120
Tilt : 0
FoV : 391



Diagnostic ?



Diagnostic

BOOP – POC Cordaronique

Régression partielle à l'arrêt de la Cordarone et sous corticoïdes 40 mg